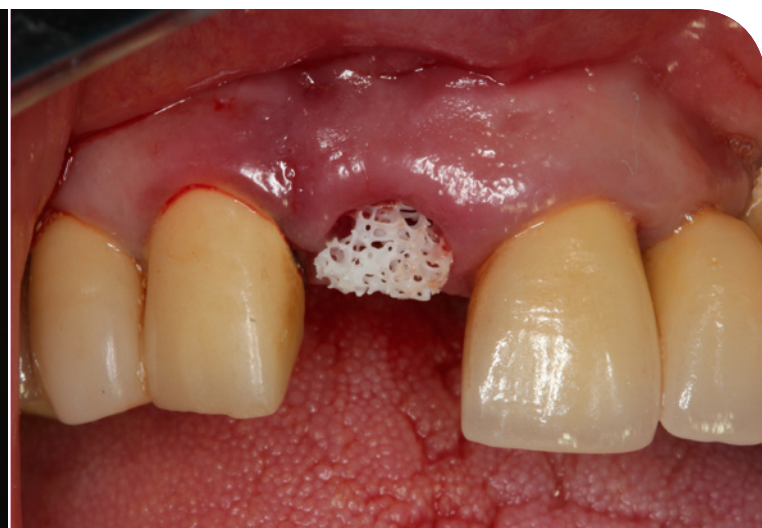


Utilização Bonefill® Bloco, Implantes Biomose XP & Pilar de Titânio



Caso clínico cedido por  
Clinical case courtesy of

Prof. Dr. Fábio Mizutani  
Fabio Mizutani, DDS Ms

**Evidências Clínicas**  
Clinical Evidence

**Técnicas Cirúrgicas**  
Surgical Technique

**Segurança & Biocompatível**  
Safe & Biocompatible

by: Fábio Shiniti Mizutani, DDS, MS.(São Paulo / SP - Brazil)

### Quadro Clínico / Clinical Condition

Paciente genero feminino, 65 anos, compareceu com queixa de mobilidade acentuada no elemento 11 após mordedura de alimento rico em grãos. Em exame clínico pode-se notar ausência de ponto de flutuação, de bolsa periodontal e mobilidade da coroa protética. No exame tomográfico pode-se notar uma importante reabsorção radicular presença de fratura no terço apical, indicando exodontia do elemento.

### Aplicação e Tratamento proposto / Application and Proposed treatment

Por se tratar de um elemento dental no setor estético, foi proposto implante imediato Biomorse XP, associado a preenchimento de GAP com Bonefill Bloco e temporização com pilar titânio CM e reabilitação com escultura dental por clonagem da coroa protética da paciente.

### Pós Operatório / Post OP

Paciente não relatou dor, edema e nenhum quadro infeccioso.  
Está em acompanhamento pós operatório mensal com exame clínico e radiográfico, com nenhum sinal digno de nota.

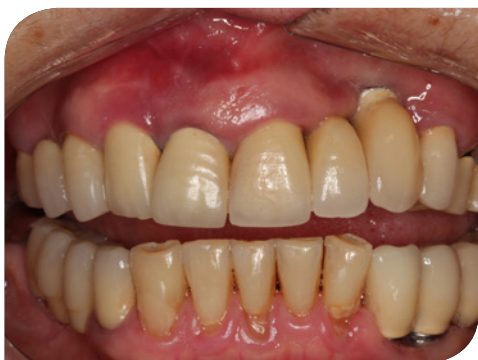### Follow up

2 meses

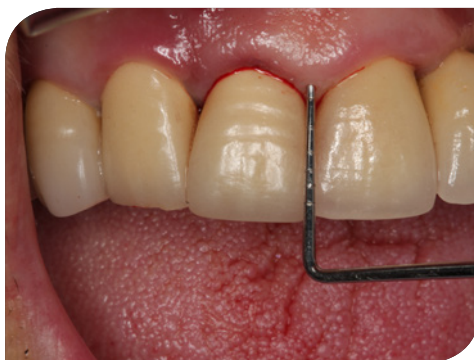### Produtos / Products:

Cod. 16495 - Bonefill Porous 5 x 10 x 10 mm  
Implante Biomorse XP  
Pilar de Titânio CM

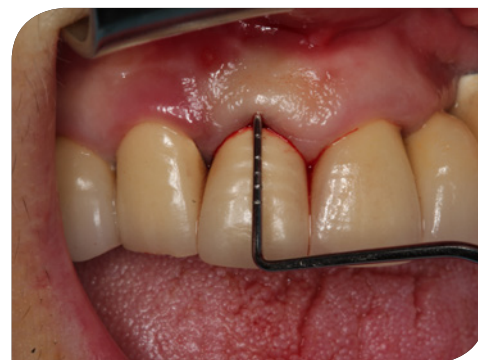## Clinical Case Report / Relato de Caso Clínico



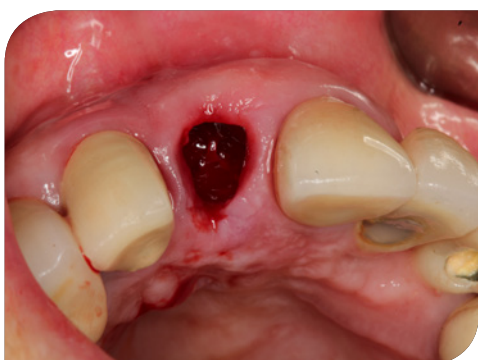1. Exame Clínico. Vista frontal



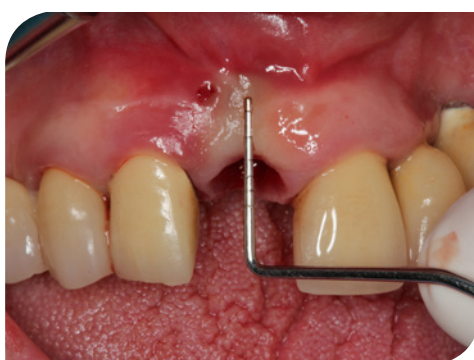
2. Sondagem



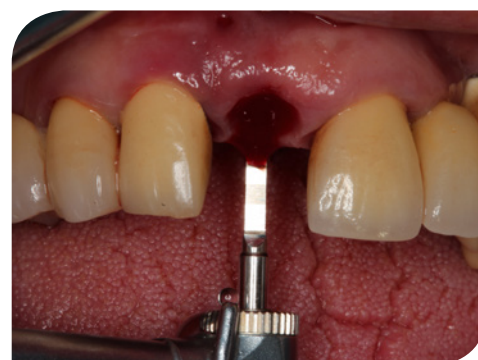3. Sondagem



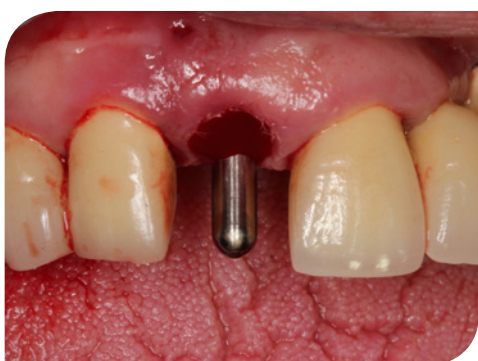
4. Vista Oclusal do rebordo



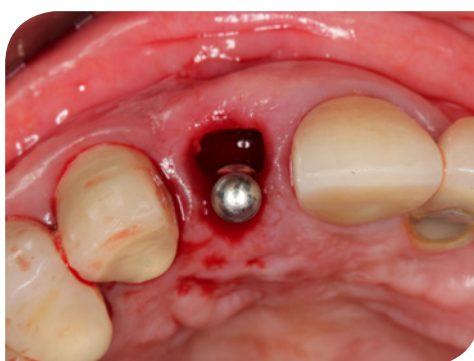
5. Mapeamento ósseo com sondagem



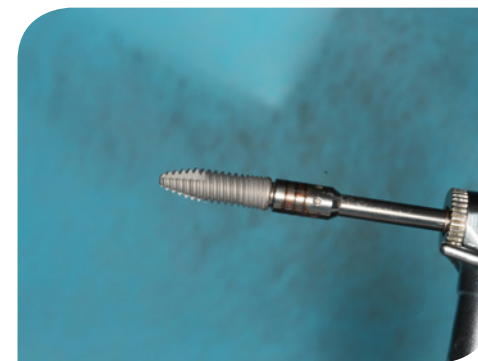6. Instrumentação



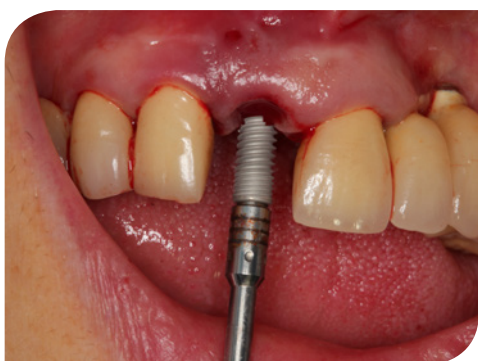7. Verificação de direção de fresagem



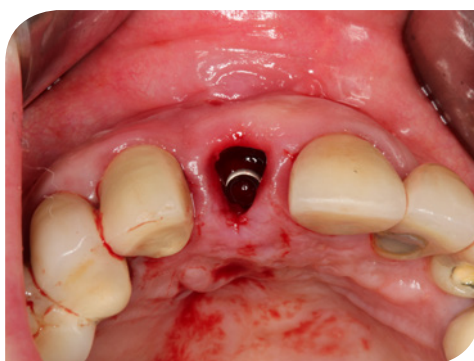
8. Verificação de direção de fresagem



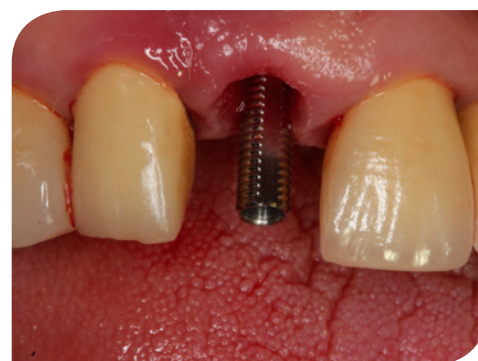9. Captura do implante



10. Instalação do Implante

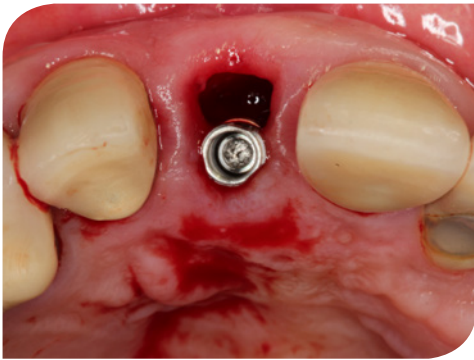


11. Implante instalado

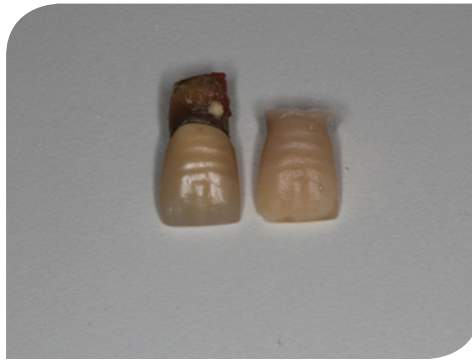

12. Adaptação do Pilar Titânio Provisório

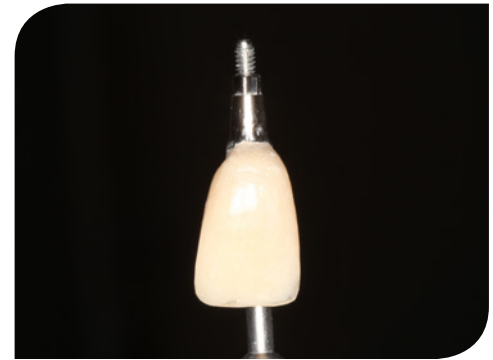Clinical Case Report / Relato de Caso Clínico



13. Vista Oclusal do Pilar



14. Clonagem dental



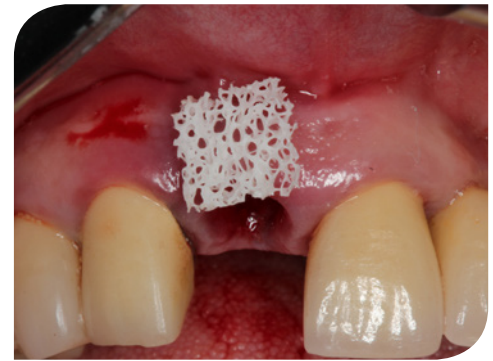
15. Fixação da coroa clonada no pilar



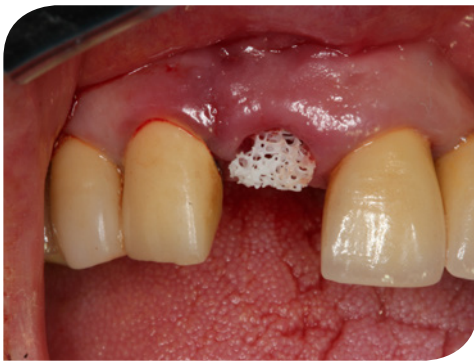16 Anatomia do Bonefill Bloco



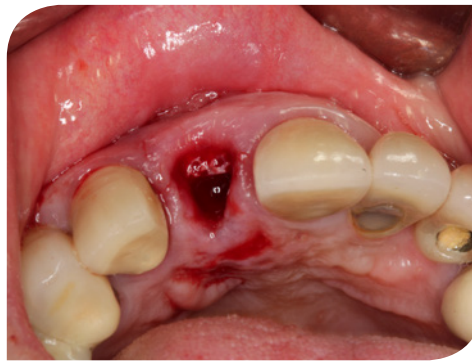
17. Corte do Bonefill Bloco



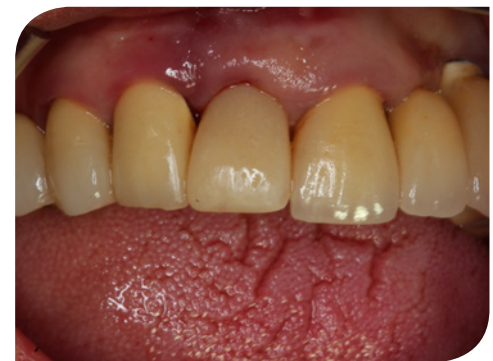18. Verificação da dimensão do bloco



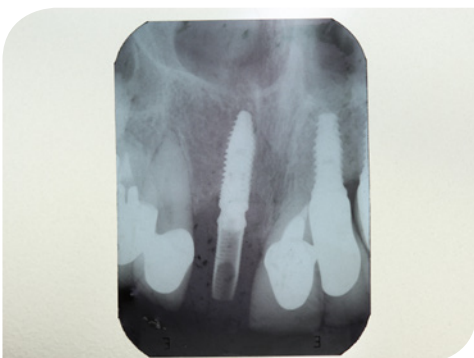
19. Instalação do Bloco por pressão



20. Bonefill Bloco instalado



21. Fixação da Coroa Provisória



22. RX de controle PO